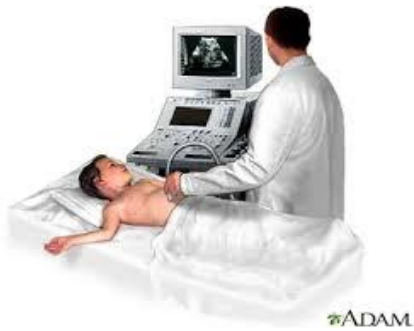

عنوان : سونوگرافی شکم

بروشور آموزشی شماره ۲ : پائیز ۱۳۹۸

تهیه کننده: لیلی دانایی کارشناس ارشد فیزیک پزشکی

مشاور علمی: دکتر امیر رضا جهانشاهی - متخصص رادیولوژی



واحد آموزش بیمار و ارتقای سلامت

بخش تصویربرداری مرکز آموزشی درمانی و تحقیقاتی
قلب و عروق شهید مدنی تبریز

<http://madanihosp.tbzmed.ac.ir>

- در سونوگرافی آپاندیس مثانه باید پر باشد.
- بلافاصله می توان پس از انجام سونوگرافی شکمی
مثانه را تخلیه کرد.

چه کسی نتایج سونوگرافی را تفسیر می کند ؟

پزشک رادیولوژیست برای نظارت و تفسیر نتایج، تصاویر را
تجزیه و تحلیل کرده و یک گزارش امضا شده را ارائه می کند.

نکته بارز سونوگرافی

اگر سونوگرافی به دست پزشکان توانمند با تکنیکهای معقول
و دفعات مناسب انجام گیرد فاقد هرگونه ضرری خواهد بود.
انجام سونوگرافی برای زمانهای طولانی، مقاصد غیرعلمی و
خصوصاً توسط افراد غیرپزشک و نا وارد پسندیده نیست.

منابع:

<http://www.pezeshkonline.ir>

<http://namateb.com>

<https://article.tebyan.net>

عوامل مخرب در سونوگرافی شکم

- مدفوع، هوا (و یا سایر گازها) و یا ماده ی حاجب
(مثلاً باریوم) در شکم و یا روده ها
- چاقی بیش از حد
- زخم باز در محل بررسی

آمادگی های لازم در انجام سونوگرافی شکم

- نواحی مورد آزمون باید عاری از موهای زائد باشد.
- بیماران باید ۶ الی ۸ ساعت ناشتا باشد.
- مصرف مایعات ساده مثل آب و چای بلا مانع است.
- ممنوعیت مصرف غذاهای چرب مانند کره، تخم مرغ
و ... در سونوگرافی کیسه صفرا.
- سونوگرافی کبد، طحال، پانکراس هیچ آمادگی خاصی
لازم ندارد.
- سونوگرافی کلیه ها، مجاری ادراری، لگن (رحم ،
تخمدان، پروستات و مثانه) باید مثانه پر باشد.

درد شکم و علل آن

درد شکم یکی از مواردی است که با شناخت علل زیر می‌تواند در درمان سریع آن موثر باشد: عفونت مانند آپاندیسیت (التهاب آپاندیس)، کولیت (التهاب روده)، مسدود شدن روده، بسته شدن مجرای صفراوی توسط سنگ کیسه صفرا، ورم کبد یا هپاتیت.

کاربرد های سونوگرافی شکم

- یافتن علل درد شکمی
- اندازه گیری و کنترل آنوریسم آئورت
- چک کردن اندازه، شکل و موقعیت کبد
- شناسایی سنگ های صفراوی، التهاب در کیسه صفرا و انسداد مجاری صفراوی
- دانستن اندازه ی طحال بزرگ شده، آسیب و یا بیماری
- یافتن مشکلات پانکراس از جمله تومور پانکراس
- تشخیص توده از کیست ساده
- بررسی کیستهای عفونی مانند کیست هیداتیک
- تشخیص آپاندیسیت

(۴)

سونوگرافی بیشتر برای بررسی اعضای توپر و توخالی حاوی مایع به کار می رود .

سونوگرافی شکم می تواند موارد زیر را ارزیابی کند

آئورت شکمی : شریان بزرگی در امتداد شکم و قفسه سینه برای خون رسانی بخش پائین بدن و پاها

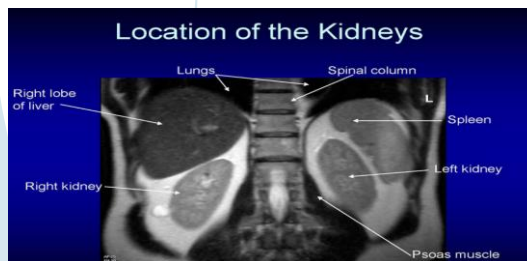
کبد : اندام بزرگی در زیر زاویه ی دنده ای در سمت راست شکم برای ذخیره قند ها

کیسه صفرا : کیسه ی کوچکی در زیر کبد برای هضم غذاها ی محلول در چربی

طحال : اندامی در سمت چپ شکم برای مبارزه با عفونت ها و پاکسازی گلبول های قرمز خون

پانکراس : غده ای در بخش فوقانی شکم با تولید آنزیم هایی برای هضم غذا

کلیه ها : در پشت حفره ی فوقانی که ادرار می سازند.



(۳)

سونوگرافی یکی از راه های تشخیصی بیماری ها در علم پزشکی است که بر خلاف روش های دیگر تصویربرداری مانند رادیو گرافی یا سی تی اسکن، اشعه ایکس در آن به کار نمی رود و ضرری برای بدن انسان ندارد.

برای انجام تمامی سونوگرافی ها به همراه داشتن همه سوابق پزشکی اعم از شرح حال، سونوگرافی های قبلی، آزمایش، عکس الزامی است .

سونوگرافی شکم

سونوگرافی شکم شامل بررسی کامل از ارگان های شکمی و ساختمان های وابسته آن هاست که شامل: کبد، کیسه صفرا، طحال، لوزالمعده، عروق مرکزی شکم و کلیه هاست .

به طور کلی اعضای داخل شکم به سه گروه تقسیم می شوند:

- اعضای توخالی حاوی هوا و گاز (مانند معده، روده باریک و روده بزرگ)
- اعضای توپر (مانند کبد و طحال)
- اعضای توخالی حاوی مایعات (مانند مثانه و کیسه صفرا)

(۲)