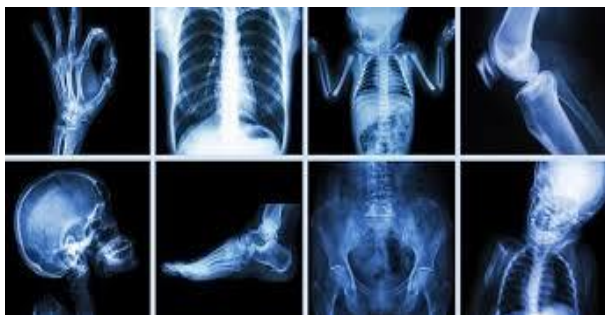

## عنوان: پرتونگاری یا رادیوگرافی

بروشور آموزشی شماره ۱: پائیز ۱۳۹۸

تهیه کننده: لیلی دانایی کارشناس ارشد فیزیک پزشکی

مشاور علمی: دکتر امیر رضا جهانشاهی - متخصص رادیولوژی



واحد آموزش بیمار و ارتقای سلامت

بخش تصویربرداری مرکز آموزشی درمانی و تحقیقاتی

قلب و عروق شهید مدنی تبریز

<http://madanihosp.tbzmed.ac.ir>

(۱)

## آنتی اکسیدانها و نتایج آن در کاهش اثرات

### پرتونگاری بیماران

اثرات بیولوژیک و عوارض پرتوهای یونیزان در انسان بسته به شرایط مختلف مواجهه، فاکتورها و عوامل بیولوژیک تغییر می کند و با کاهش میزان دوز دریافتی کاهش می یابد.

اشعه X و آسیبی که به کروموزومها وارد می شود می تواند علت بسیاری از بیماریها باشد. آنتی اکسیدانها به عنوان اصلی ترین راه مبارزه با رادیکالهای آزاد و بازسازی سلولهای تخریب شده است چرا که موجب افزایش کارایی دستگاه ایمنی بدن در مقابل انواع بیماریها می گردند. آنتی اکسیدانهای اصلی عبارتند از: تخم مرغ، پرتغال، فلفل سبز، کلم بروکلی، کیوی، کلم، طالبی، توت فرنگی، اسفناج و سیب زمینی، هویج، کدو تنبل، گوجه فرنگی، هلو، زردآلو، ماهی، گوشت قرمز، غلات، حبوبات، مرغ و سیر

منابع:

[www.mdconsult.com](http://www.mdconsult.com)

[www.cardiologyassociatespc.com](http://www.cardiologyassociatespc.com)

<https://virgool.io>

<https://echocardiography.ir>

<http://rhc.ac.ir>

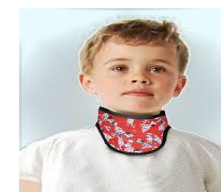(۶)

- استفاده از وسایل کمکی و همراه بیمار مجهز به روپوش سربی برای ثابت نگه داشتن کودک و بیمارانی که نیاز به نگهداری دارند.



### نکات حفاظتی ضروری در بخشهای رادیولوژی

- سوال کردن در مورد محل آسیب و نحوه آسیب از بیمار و همراه بیمار
- صحبت کردن با بیمار و توضیح فرایند آزمون برای پرهیز از تکرار آزمون
- ثابت و بی تحرک کردن عضو مورد تصویر برداری قبل از آزمون
- مشورت با پزشک متخصص در صورت درخواست چند نوع رادیوگرافی و امکان کاهش پرتونگاری بیمار همچنین استفاده از حفاظ سرب دار برای پوشاندن گنادها و تیروئید بویژه در کودکان



(۵)

## آمادگی بیمار برای رادیوگرافی مهره کمری

آمادگی بیمار مانند رادیوگرافی ساده شکم است شب قبل استفاده از مسهل و صبح گرافی ناشتا باشد. برای جلوگیری از پراکندگی اشعه باید مثانه کاملاً تخلیه شود.

## نکات ایمنی در بخشهای رادیولوژی

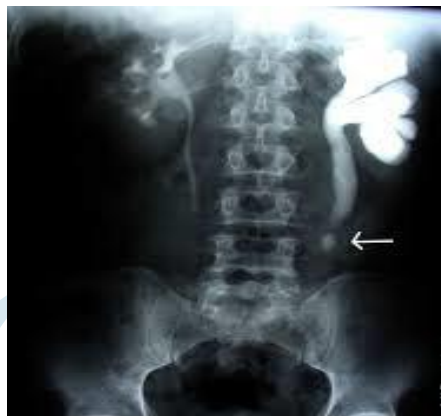- قبل از انجام رادیوگرافی هرگونه شیئی فلزی و لباسهایی که حاوی اشیاء فلزی هستند را تعویض کنید.
- در مورد خانم های سن باروری توجه به نکات زیر ضروری است :



- اطمینان از عدم حاملگی
- در صورت بارداری و ضرورت انجام گرافی تأیید متخصص و دریافت رضایتنامه از بیمار
- حفاظت جنین در برابر اشعه به نحو مطلوب

(۴)

منظور از عکس یا رادیوگرافی ساده عکسی است که بدون کاربرد یک ماده خارجی به بدن گرفته می‌شود. در این روش، تفکیک حدود اعضاء از یکدیگر مشکل خواهد بود. در رادیوگرافی با مواد کنتراست با وارد نمودن مواد خارجی به بدن که نسبت به بافتهای نرم تراکم متفاوتی داشته باشند رنگ یکنواخت آن قسمت را بهم زده و تمایز رنگها حاصل می‌شود.



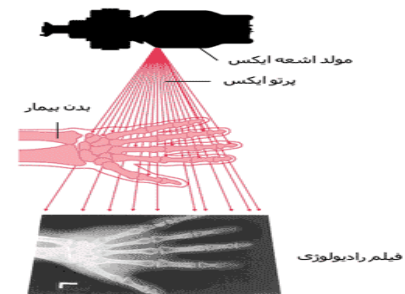
سنگ حالت میانی در یک عکس رنگی؛ توجه کنید که سنگ بعلت ایجاد انسداد نسب باد کردن و تورم کلیه شده است.

## آمادگی بیمار برای رادیوگرافی ساده شکم

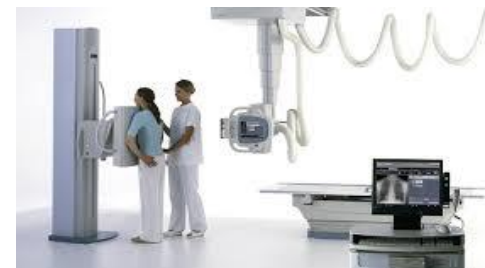- در شب قبل از رادیوگرافی مصرف مسهل های روغنی و داروهای جذب کننده گاز
- در مواردی مانند آپاندیسیت، تصادف، بلع اجسام خارجی، پیچ خوردگی روده که آزمایش جنبه فوری دارد، زمان بسیار مهم است آزمایش بدون هیچ آمادگی قبلی انجام می‌شود.

(۳)

شیوه بررسی بدن با تاباندن پرتوهای ایکس که روشی بدون درد در پزشکی است و برای تشخیص بیماریها، بررسی استخوانها و شکستگی آنها همچنین تشخیص عفونت های داخلی مانند سینوزیت است.



در سال های اخیر نوع جدیدی از رادیوگرافی ساده مرسوم شده که به آن **رادیوگرافی دیجیتال** می گویند. تصویر آن را می توان بر روی صفحه کامپیوتر دید و یا آن را با استفاده از یک پرینتر چاپ کرد. می توان آن را از طریق یک شبکه کامپیوتری به هر جایی ارسال کرده و یا آن را ذخیره نمود.



(۲)